

【症例報告】

S-1 + CDDP 併用術前化学療法で pathological complete response が
得られた進行胃癌の 1 例有末 篤弘¹⁾・玉澤 佳之¹⁾・鈴木 歩²⁾・野田 宏伸¹⁾・御供 真吾¹⁾・藤澤健太郎¹⁾¹⁾ 八戸赤十字病院外科*²⁾ 同 消化器科

(平成 27 年 10 月 28 日受付・平成 28 年 2 月 29 日受理)

はじめに：進行胃癌に対する術前化学療法は、臨床試験で良好な結果が得られており、近年普及しつつある。今回、術前化学療法により pathological complete response (pCR) が得られた傍大動脈周囲リンパ節転移を伴う進行胃癌の 1 例を経験したので報告する。

症例：71 歳女性、胃癌検診で異常を指摘され、二次精査の上部消化管内視鏡検査で胃前庭部に隆起性病変を認め、当院紹介となった。精査の結果、cStage IV の胃癌と診断、術前化学療法として S-1 + CDDP 併用療法を 2 コース施行する方針とし、主病巣、リンパ節の縮小を認め、胃全摘術(D2+No.16 郭清)脾臓合併切除を施行した。組織学的効果判定は Grade 3 (著効) であり、いずれの標本からも癌は検出されず pCR と診断した。術後 1 年間補助化学療法を行い、術後 1 年 6 カ月が経過するが、無再発生存中である。

考察：pCR が得られた本邦報告例は散見されるが、本症例と同様に傍大動脈周囲リンパ節転移を伴う胃癌で pCR が得られた本邦報告例は検索し得た範囲で 5 例であった。今後は、臨床試験の結果を待つとともに、術前化学療法の適応となる症例の選別が重要であると考えられる。

Key words: gastric cancer, neoadjuvant chemotherapy (NAC), pathological complete response (pCR)

近年、進行胃癌における臨床試験において術前化学療法の有用性は認められてきている¹⁻⁴⁾。しかし、術前化学療法については 2014 年版胃癌治療ガイドライン⁵⁾には明示されておらず、現在進行中の臨床試験 (JCOG0501) において、根治切除可能な大型 3 型・4 型胃癌に対する術前化学療法群と標準治療群による比較において検討がなされている。今回、われわれは術前化学療法によって組織学的完全奏効 (pathological complete response, 以降 pCR) が得られた 1 例を経験したので報告する。

I. 症 例

患者：71 歳女性。

主訴：特になし。

既往歴：高血圧症、脂質異常症。

家族歴：特記すべき所見なし。

現病歴：胃癌検診の上部消化管造影検査で胃前庭部の異常を指摘された。二次精査のため近医を受診し、上部消化管内視鏡検査で胃前庭部に隆起性病変を認めた。胃癌の疑いで精査加療目的に当院紹介となった。

現症：身長 154 cm、体重 45 kg。表在リンパ節は触知せず、腹部は平坦、軟で腫瘤は触知しなかった。

血液検査所見：腫瘍マーカーは CA19-9 2.1 U/mL と正常範囲であったが、CEA 18.0 ng/mL と高値であった。

上部消化管造影検査：胃前庭部から胃角部にかけて約 3 cm にわたる壁硬化像を認めた (Fig. 1)。

上部消化管内視鏡検査：胃前庭部小弯後壁よりに 3 型腫瘍を認めた (Fig. 2a)。生検の結果は生検組織診断分類で Group 5, adenocarcinoma tub2>por と診断された (Fig. 3)。

腹部造影 CT 検査：胃角部の胃壁は肥厚しており、脾臓との境界は一部不明瞭であった。また、胃周囲リンパ節 (No. 3a, 6, 7, 10, 11d) の腫大 (最大 16×13 mm) を認め、大動脈周囲リンパ節 (No. 16b1) の腫大 (12×8 mm) も認めた。肝転移巣や腹水は認められなかった (Fig. 4a, b, c)。

治療経過：以上より、3 型進行胃癌 [LM, circ, cType 3, tub2>por, cT4b (脾), cN3a, cM1 (LYM), cStage IV] と診断した。

脾への直接浸潤が疑われること、および大動脈周囲のリンパ節腫大を認める進行胃癌であることから、術前化学療法として、JCOG0405 で行われているレジメンに準

じて、S-1 (100 mg/body) (day 1~21) + CDDP (60 mg/m²) (day 8) 併用化学療法 (1 コース 4 週間) を 2 コース

施行後に手術の方針とした。化学療法後は CEA が 6.4 ng/mL まで減少した。上部消化管内視鏡検査では、腫瘍の範囲は変わらないものの、隆起は平坦化した (Fig. 2 b)。腹部造影 CT 検査では、胃壁の肥厚は軽減し、脾臓との境界は明瞭化した。腫大していたリンパ節はすべて縮小 (最大 12×7 mm) し、大動脈周囲リンパ節 (No.

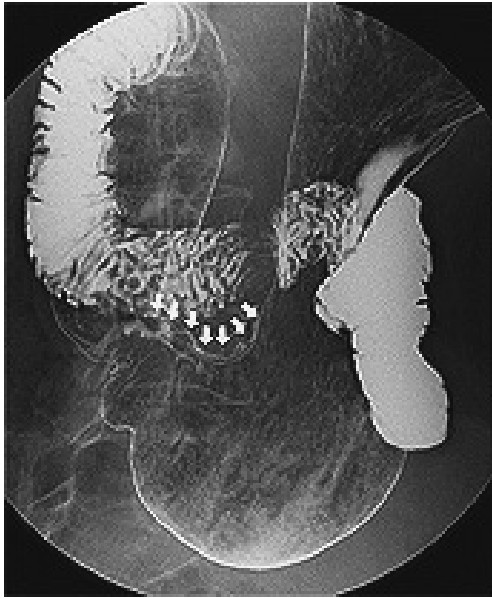


Fig. 1. Fluoroscopy examination.

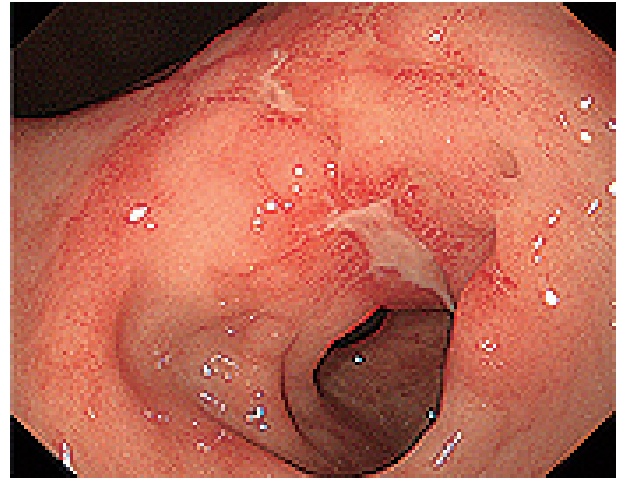


Fig. 2b. Preoperative upper gastrointestinal endoscopy.

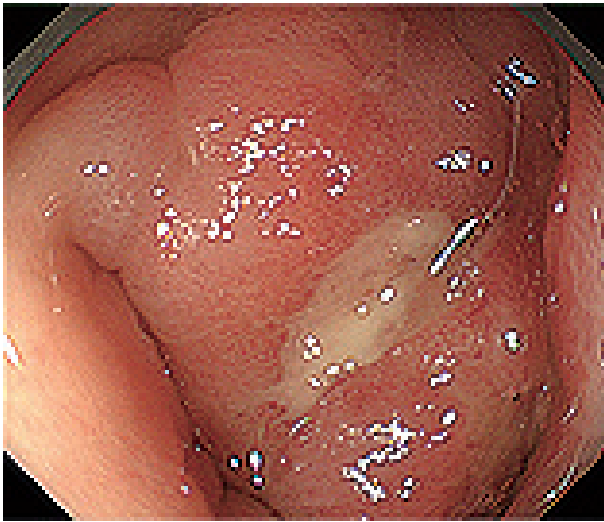


Fig. 2a. Upper gastrointestinal endoscopy.

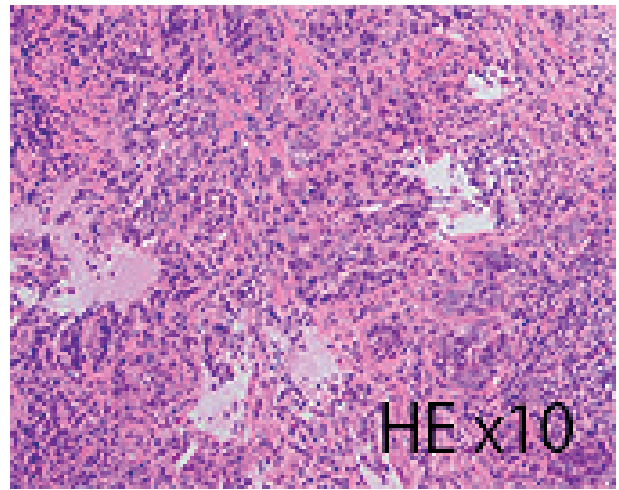


Fig. 3. Pathological examination at biopsy.

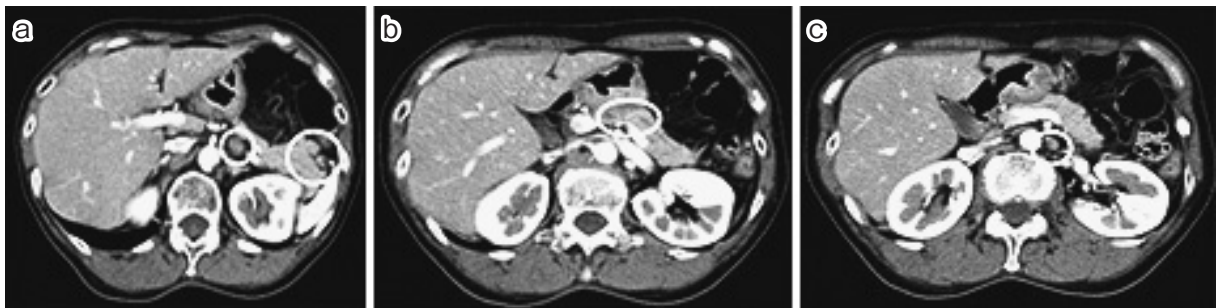

Fig. 4a ~ c. Computed tomography examinations.

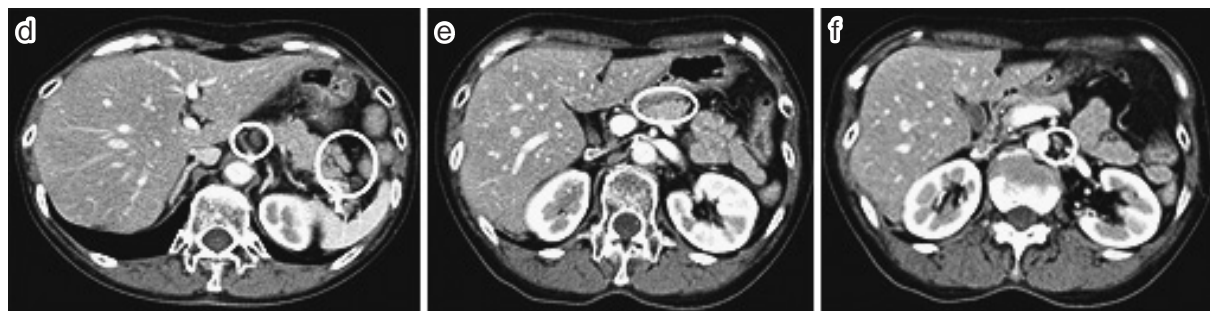

Fig. 4d ~ f. Preoperative computed tomography examinations.

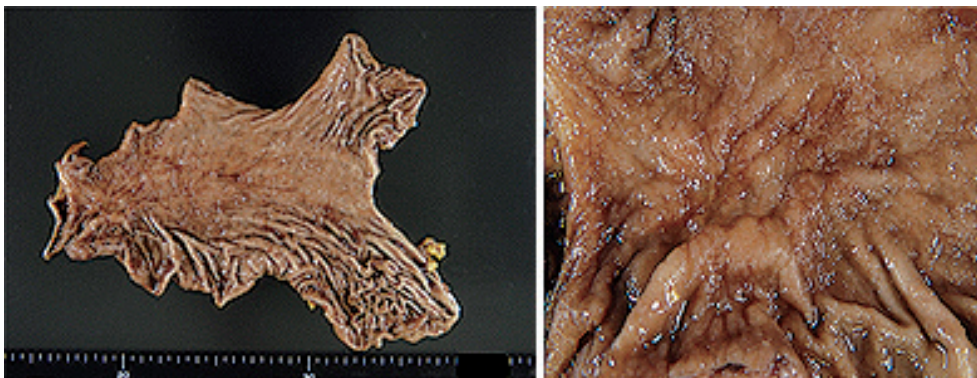


Fig. 5. Resected stomach.

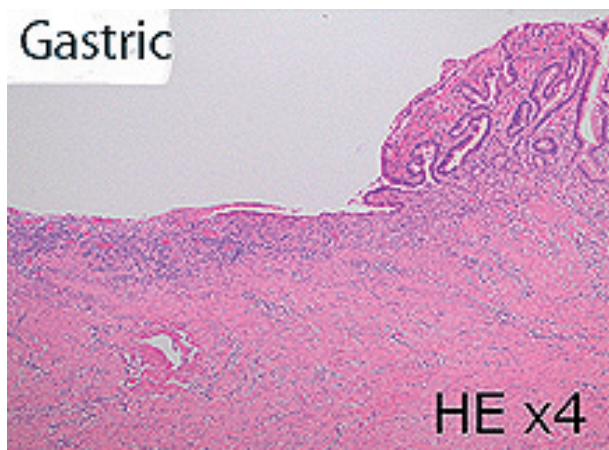


Fig. 6a. Pathological examination of a specimen from the stomach.

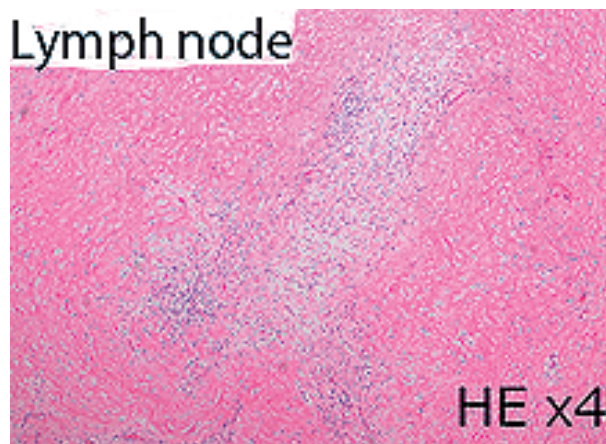


Fig. 6b. Pathological examination of a specimen from the lymph node.

16b1) も縮小 (9×7 mm) した (Fig. 4d, e, f)。効果判定は RECIST 1.1 を使用し、Non-CR/Non-PD であった。

手術所見：胃全摘術、D2+ (肉眼的に腫大を認めた) No 16 郭清、脾臓合併切除術を施行した (Fig. 5)。

病理組織学的所見：胃原発巣および、リンパ節に有意な癌細胞はなく、癒痕化しており、組織学的効果判定は Grade 3 で、組織学的 CR と診断した (Fig. 6a, b)。

術後経過：経過は良好で CEA も 3.9 ng/mL と正常範囲まで低下した。第 15 病日に退院し、第 26 病日より術

後補助化学療法として、S-1 80 mg/m² (4 週間投与、2 週間休薬) を 1 年間行い、終了時の CEA は 3.7 ng/mL で、CT 検査でも再発を疑う所見なく、現在術後 1 年 6 カ月経過するが、無再発生存中である。

II. 考 察

当院において 2011 年 10 月 1 日から 2014 年 9 月 31 日までの 3 年間で、JCOG0405 に準じた術前化学療法後に手術を行った症例は 9 例で pCR が得られたのは本症例のみであった。病理学的効果判定としては Grade 1b が 4

Table 1.

| | Age, sex | histological type | Chemotherapy | Operative method | prognosis |
|-------------------------------|---------------------|-------------------|-----------------------------|--|------------------------------------|
| Tsuburaya et al ⁷⁾ | Unknown | unknown | S-1 + CDDP 2 cycles | Gastrectomy + D2 + para-aortic lymph node dissection | unknown |
| Hashimoto et al ⁸⁾ | 60-year-old, male | tub2 | DCS therapy 2 cycles | Distal gastrectomy + D2 + (No.12b, No.12p, No.13, No.16) dissection | 4 months recurrence-free survival |
| Oshima et al ⁹⁾ | 59-year-old, male | por2 | S-1 + CDDP 3 cycles | Gastrectomy + D2 + No.16 dissection + splenectomy + left adrenalectomy | 6 months recurrence-free survival |
| Matsuya et al ¹⁰⁾ | 75-year-old, male | tub2 | Docetaxel + S-1 3 cycles | Gastrectomy + D2 + No.16 dissection + cholecystectomy | 15 months recurrence-free survival |
| Fujisawa et al ¹¹⁾ | 60-year-old, male | por2 | S-1 + CDDP 2 cycles | Distal gastrectomy + D2 dissection | 12 months recurrence-free survival |
| Our case | 71-year-old, female | tub2 | S-1 + CDDP 2 cycles | Gastrectomy + D2 + No.16 dissection + splenectomy | 18 months recurrence-free survival |

例と最多で、Grade 2 は 2 例であったが、化学療法が無効であった Grade 0 も 1 例経験した。

術前化学療法において pCR が得られた症例報告は散見されている⁶⁾。特に本症例と同様、大動脈周囲リンパ節転移のため術前診断が Stage IV となり、術前化学療法を行い、pCR が得られた症例は 5 例であった⁷⁻¹¹⁾。5 例の胃癌のうち 4 例は詳細が確認できた。組織型は 2 例が中分化腺癌 (tub2) で、2 例が低分化腺癌 (por2) であった。また、化学療法はそれぞれ、Docetaxel + S-1 を 3 コース、分割 DCS 療法を 2 コース、S-1 + CDDP を 3 コース、S-1 + CDDP を 2 コースとすべてに S-1 の使用は共通するものの、その他の共通点は確認できなかった (Table 1)。部位別奏効率は、原発巣 67.6% で、転移巣ではリンパ節 90.5%、肝臓 50.0%、腹膜 14.3% と報告されており¹²⁾、特にリンパ節転移に対して良好な成績であった。そのため、本症例のような高度リンパ節転移を伴う症例においては、特に術前化学療法が有用である可能性が高いと思われる。また、CY1 と診断された Stage IV の進行胃癌においても pCR が得られた報告もされている¹³⁾。現在は、術前化学療法の効果、安全性を含めた有用性に対する評価が検討されており、第 III 相試験 (JCOG0501) の結果が待たれる。

利益相反自己申告：申告すべきものなし。

文 献

- 1) Yoshikawa T, Sasako M, Sano T, Imamura H, Fujitani K, Oshita H, et al: Phase II study of neoadjuvant chemotherapy and extended surgery for locally advanced gastric cancer. *Br J Surg* 2009; 96: 1015-22
- 2) Iwasaki Y, Sasako M, Yamamoto S, Nakamura K, Sano T, Takai H, et al: Phase II study of preoperative chemotherapy with S-1 and cisplatin followed by gastrectomy for clinically resectable type 4 and

large type 3 gastric cancers (JCOG0201). *J Surg Oncol* 2013; 107: 741-5

- 3) Yoshikawa T, Tuburaya A, Morita S, Kodera Y, Ito S, Cho H, et al: A comparison of multimodality treatment: two or four courses of paclitaxel plus cisplatin or S-1 plus cisplatin followed by surgery for locally advanced gastric cancer, a randomized phase II trial (COMPASS). *Jpn J Clin Oncol* 2010; 40: 369-72
- 4) Yoshikawa T, Taguri M, Sakuramoto S, Kunisaki C, Fukunaga T, Ito S, et al: A comparison of multimodality treatment: two and four courses of neoadjuvant chemotherapy using S-1/CDDP or S-1/CDDP/docetaxel followed by surgery and S-1 adjuvant chemotherapy for macroscopically resectable serosa-positive gastric cancer: a randomized phase II trial (COMPASS-D trial). *Jpn J Clin Oncol* 2012; 42: 74-7
- 5) 日本胃癌学会 編：胃癌治療ガイドライン，第 4 版，金原出版，東京，2014
- 6) 村田一平，青山 徹，佐藤 勉，尾形高士，長 晴彦，吉川貴己：術前補助化学療法にて pCR が得られた進行胃癌の 3 例。日臨外会誌 2014; 75: 2188-93
- 7) Tsuburaya A, Mizusawa J, Tanaka Y, Fukushima N, Nashimoto A, Sasako M: Neoadjuvant chemotherapy with S-1 and cisplatin followed by D2 gastrectomy with para-aortic lymph node dissection for gastric cancer with extensive lymph node metastasis. *Br J Surg* 2014; 101: 653-60
- 8) 橋本伊佐也，梨本 篤，藪崎 裕，中川 悟，松木 淳：分割 DCS 療法にて pCR が得られた，腹部大動脈周囲リンパ節および Virchow リンパ節転移を伴う進行胃癌の 1 例。日外科系連会誌 2011; 36: 796-801
- 9) 大島令子，谷澤 豊，坂東悦郎，川村泰一，徳永正則，杉沢徳彦，他：術前化学療法にて組織学歴に腫瘍の完全消失が得られた腹部大動脈周囲リンパ節転移陽性進行胃癌の 1 例。癌と化療 2010; 37: 697-701
- 10) 松谷英樹，川崎仁司，柴田 滋，宮本慶一，佐々木睦男，伊藤重豪，他：Docetaxel/S-1 による術前化学療法

- が著効した高度リンパ節転移を伴う胃癌の 1 切除例。
癌と化療 2007; 34: 1643-6
- 11) 藤澤貴史, 佐野 互, 大内佐智子, 上山茂充, 森 要之, 土橋大輔, 他: S-1 + CDDP 療法により組織学的 CR が得られた Stage IV 進行胃癌の 1 例。癌と化療 2007; 34: 2297-300
- 12) 藪崎 裕, 梨本 篤, 田中乙雄: 高度進行胃癌に対する術前化学療法としての TS-1/CDDP 併用療法の意義。癌と化療 2003; 30: 1933-40
- 13) 平岡和也, 水谷 伸, 大山 司, 打越史洋, 吉留克英, 鳥 正幸, 他: TS-1/CDDP 併用療法により Pathological CR が得られた Stage IV 進行胃癌の 1 例。癌と化療 2007; 34: 93-5

Advanced gastric cancer for which pathological complete response (pCR) was achieved through neoadjuvant chemotherapy: a case report

Atsuhiko Arisue¹⁾, Yoshiyuki Tamasawa¹⁾, Ayumu Suzuki²⁾,
Hironobu Noda¹⁾, Shingo Mitomo¹⁾ and Kentaro Fujisawa¹⁾

¹⁾ Department of Surgery, Hachinohe Red Cross Hospital, 2 Nakaakedo, Tamonoki, Hachinohe, Aomori, Japan

²⁾ Department of Digestive Organs, Hachinohe Red Cross Hospital

Introduction

Neoadjuvant chemotherapy (NAC) has been performed in various institutions for the treatment of advanced gastric cancer, and has achieved favorable results in a clinical study. We therefore report our experience regarding a case of advanced gastric cancer with para-aortic lymph node metastasis in which pCR was achieved with NAC.

Case

Abnormalities were detected with fluoroscopy examination in a 71-year-old woman during gastric cancer screening. She subsequently visited a local hospital for a secondary complete examination. Upper gastrointestinal endoscopy showed a protruding lesion at the gastric antrum, and the patient was referred to our hospital for the purpose of complete examination and medical treatment. The patient was diagnosed as having advanced gastric cancer (cStage IV). The patient was scheduled to undergo two courses of S-1 + CDDP. The chemotherapy achieved reduction in the size of both the primary tumor and lymph node No. 16, and based on this finding surgery consisting of total gastrectomy + D2 + No. 16 lymph node dissection + splenectomy was performed. Postoperatively, the histological effect was determined to be Grade 3, and the patient was diagnosed as having achieved pCR. The patient started adjuvant chemotherapy. At 18 months postoperatively, the patient was alive and relapse-free.

Discussion

Although pCR was attained in some reports from Japan, to the best of our knowledge, only five Japanese cases achieved pCR through NAC for the treatment of advanced gastric cancer with advanced para-aortic lymph node metastasis, similar to the present case. In the future, it will be essential to select patients who would benefit from undergoing chemotherapy in conjunction with waiting for results from any clinical study, the aim of which was to validate the effects of NAC.